

УДК 616.329-001.37:616 -053

<https://doi.org/10.33619/2414-2948/40/10>

МЕДИЦИНСКАЯ ПОМОЩЬ ДЕТЯМ С ХИМИЧЕСКИМИ ОЖОГАМИ ПИЩЕВОДА

©*Шайбеков Д. Р., Бишкекская городская клиническая детская больница
скорой медицинской помощи, г. Бишкек, Кыргызстан*

MEDICAL ASSISTANCE TO CHILDREN WITH CHEMICAL BURNS OF THE OESOPHAGUS

©*Shaibekov D., Bishkek Clinical Children's Emergency Hospital, Bishkek, Kyrgyzstan*

Аннотация. Представлен анализ 600 случаев химических ожогов пищевода у детей за период 2007–2014 гг. Для детального анализа отобрано 425 случаев доказанной химической травмы пищевода. Изложена клинико–лабораторная картина, тактика лечения и эндоскопического обследования у детей с ожогами.

Abstract. An analysis of 600 cases of chemical burns of the oesophagus in children for the period 2007–2014 is presented. For a detailed analysis, 425 cases of proven chemical oesophageal injury were selected. The clinical and laboratory picture, tactics of treatment and endoscopic examination in children with burns is described.

Ключевые слова: химические ожоги пищевода, структура, стеноз пищевода.

Keywords: chemical burns of the oesophagus, structure, oesophageal stenosis.

Химические ожоги пищевода (ХОП) остаются одними из частых заболеваний пищевода у детей [1, с. 17; 3, с. 190]. Число их постоянно растет в связи с увеличивающимся применением в быту различных агрессивных веществ в ярких упаковках, которые привлекают внимание ребенка. Более 80% химических повреждений пищевода у детей связано со случайным приемом едких веществ в возрасте от 1 до 5 лет [2, с. 48; 4, с. 18]. Тенденция увеличения числа детей с химическими ожогами пищевода наблюдается и в нашей стране, их количество ежегодно растет [5, 6].

В исследовании проанализированы клинико-лабораторные показатели при ожогах, проведена оценка эффективности медицинской помощи пострадавшим детям и уровень развития осложнений.

Материал и методы исследования

За период 20013–2018 гг. в городскую детскую клиническую больницу скорой медицинской помощи г. Бишкек обратились 600 детей после употребления прижигающих веществ. После проведения фиброэзофагогастродуоденоскопии (ФЭГДС) на 1–2-е сутки диагноз коррозивного эзофагита подтвердился у 425 детей.

Возраст пострадавших варьировал от 1 месяца до 14 лет, причем средний возраст пострадавших составил 3 года 2 месяца. Пик травматизма приходится на возраст от 1 года 4 месяцев до 5 лет (81%). Мальчиков было 225, девочек 200.

Результаты и их обсуждение.

Дети с химическими ожогами пищевода поступали в сроки от 1 часа до 6 суток с момента употребления прижигающих веществ.

При поступлении у 92 детей клинические проявления отсутствовали, причем у 68 из них при дальнейшем обследовании был диагностирован химический ожог 1-й степени, а у четверых подтвержден химический ожог пищевода 2-й степени. У остальных детей отмечались: выраженное беспокойство, слюнотечение, явления дисфагии, в некоторых случаях рвота.

В общем анализе крови в большинстве случаев выявлены лейкоцитоз, нейтрофилез со сдвигом лейкоцитарной формулы влево, причем выраженность этих проявлений статистически достоверно отмечалась у пострадавших с химическими ожогами пищевода II–III степени (Рисунок).

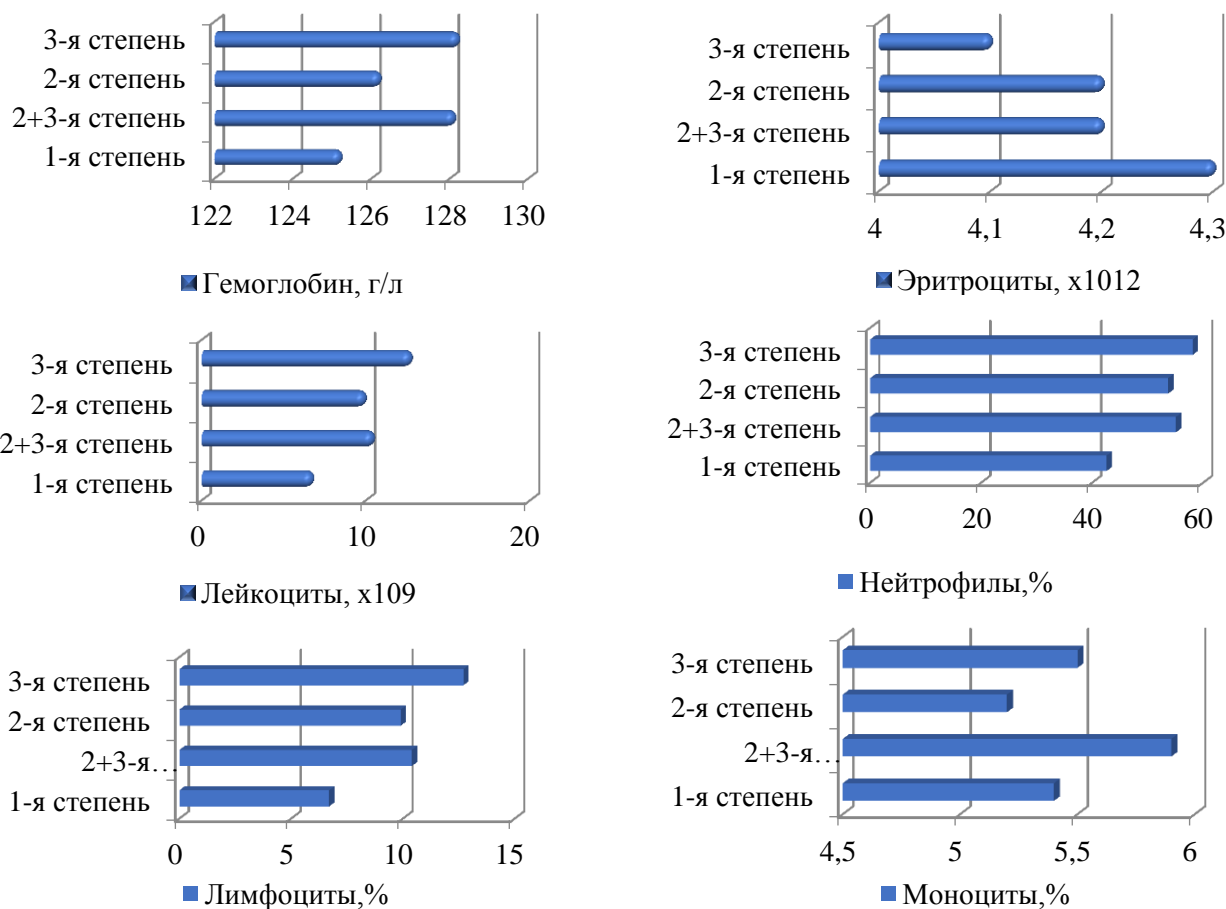


Рисунок. Показатели периферической крови у детей с химическими ожогами пищевода в зависимости от степени поражения

После проведения ФЭГДС в первые двое суток ожог 1-й степени был выявлен у 220 детей (51,7%) при эндоскопических признаках катарального эзофагита. У 172 детей (40,4%) с проявлениями фибринозного эзофагита был установлен химический ожог пищевода 2–3-й степени.

Диагноз химического ожога пищевода 3-й степени выставлялся при признаках рубцовых изменений. Таким образом, ожог пищевода III степени выявлен у 33 детей (7,9%) с признаками стенозирования на 8–44-е сутки. Два пациента поступили на этапное лечение через год после ожога из другого стационара. Сужение пищевода в верхней трети

обнаружено у 5 пациентов, средней трети — у 7, нижней трети — у 6 детей. У 4 детей (12,5%) выявлены множественные рубцы пищевода. Эндоскопический контроль проводили на 7–14-е сутки, 18–22-е сутки.

Экстренная помощь пострадавшим оказывалась бригадами скорой медицинской помощи. Проводилось промывание полости рта, зондовое промывание желудка, введение обезболивающих и кортикостероидов.

При выраженных явлениях интоксикации и признаках отравления проводилась инфузионная терапия с применением глюкозо-солевых растворов, дотация электролитов и коррекция кислотно-щелочного равновесия, а также парентеральное питание. В качестве антибактериальной терапии применялись цефалоспорины 2–3-го поколения из расчета 100 мг/кг, аминогликозиды — 15–30 мг/кг. Кортикостероиды (преднизолон, дексаметазон) назначались коротким курсом до 5 дней у детей с ХОП 2–3-й степени. В качестве местного лечения применялись антациды (альмагель).

Бужирование как основной способ коррекции после-ожогового стеноза осуществлялся включительно у всех пациентов с тяжелыми ожогами с 7–10-х суток [7]. Применение бужирования «по струне» под эндоскопическим контролем позволило корригировать рубцовый стеноз пищевода с эксцентрично расположенным входом у 1 ребенка. Кратность процедур определялась жалобами пациента и эндоскопической картиной.

Все пациенты с 3-й степенью ХОП наблюдались в течение 2–3 лет от момента ожога с эндоскопическим контролем каждые 3–6 месяцев. Средняя продолжительность пребывания в стационаре составила $9,5 \pm 0,3$ койко-дня (у пациентов с 1-й степенью — $5,4 \pm 0,2$; со 2-й степенью — $11,4 \pm 0,6$ койко-дня, и при 3-й степени — $25,4 \pm 1,9$ койко-дня). Все дети были выписаны в удовлетворительном состоянии. Летальных исходов не отмечено.

Все проведенные исследования подтверждают и данные полученные другими авторами, в том числе зарубежными [8-13].

В работе В. И. Евдокимова, А. С. Коурова «Генезис научных исследований по ожоговой травме (анализ отечественных журнальных статей в 2005–2017 гг.)» рассматриваются вопросы клинических изменений у детей при химических ожогах пищевода [7].

Вывод

Количество обратившихся с подозрением на химический ожог пищевода увеличивается в связи с расширением применения агрессивных химических веществ в быту. Число тяжело пострадавших среди них остается на постоянном уровне. Выраженность клинической картины, специфические изменения гемограммы позволили прогнозировать тяжелый ожог пищевода. Объективным способом диагностики степени химического ожога пищевода, стенозирования и выявления отдаленных осложнений остается эндоскопический метод исследования. Основным методом коррекции рубцовых стенозов остается бужирование.

Список литературы:

1. Алексеенко С. И. Химические ожоги пищевода у детей: особенности диагностики, лечения и профилактики осложнений: дис. ... канд. мед. наук. Санкт-Петербург. 2006. 162 с.
2. Бочарников Е. С., Пономарев В. И., Шевчук В. И., Романчук О. В. Оказание медицинской помощи детям с химическими ожогами пищевода и их последствиями // Российский вестник детской хирургии, анестезиологии и реаниматологии. 2011. №. 1. С. 48-50.

3. Рукевич, С. Г., Паршиков В. В., Батанов Г. Б., Россохин В. Ф Особенности диагностики и лечения химических ожогов пищевода у детей // Медицинский альманах. 2014. № 5 (35). С. 190-194.
4. Лекманов А. У., Азовский Д. К., Пилюттик С. Ф., Будкевич Л. И. Интенсивная терапия у детей с обширными ожогами в первые 24 часа после повреждения – результаты интерактивного опроса // Вестник анестезиологии и реаниматологии. 2018. № 15(1): С. 18-26. DOI:10.21292/2078-5658-2018-15-1-18-265.
5. Шайбеков Д. Р. Клинико-лабораторные показатели и медицинская помощь детям с химическими ожогами пищевода // Современные тенденции развития науки и технологий. 2016. №1-3. С. 120.
6. Омурбеков Т. О., Шайбеков Д. Р. Распространенность и причины острых химических ожогов пищевода у детей по материалам ГДКБ СМП города Бишкек (Кыргызская Республика) // Современные тенденции развития науки и технологий. 2016. №1-3. С. 90-93.
7. Евдокимов В. И., Коуров А. С. Генезис научных исследований по ожоговой травме (анализ отечественных журнальных статей в 2005–2017 гг.) // Медико-биологические и социально-психологические проблемы безопасности в чрезвычайных ситуациях. 2018. №4. С. 108-120. DOI:10.25016/2541-7487-2018-0-4-108-120.
8. Yin S., Colvin J., Behrman A. Single-use laundry detergent pack exposures in children under 6 years: a prospective study at US poison control centers // The Journal of Emergency Medicine. 2018. V. 55. № 3. P. 354-365.
9. Dayakar M. M., Pai P. G., Sooranagi R. P. M., Vijayan V., Waheed A. Chemical burns of gingiva and its management // SRM Journal of Research in Dental Sciences. 2018. V. 9. №. 4. P. 174.
10. Young A. E., Colvin J., Behrman A. Systematic review of clinical outcome reporting in randomised controlled trials of burn care // BMJ open. 2019. V. 9. №. 2. P. e025135.
11. Soussi S., Legrand M. Hemodynamic coherence in patients with burns // Best Practice and Research: Clinical Anaesthesiology. 2016. № 4 (30). P. 437-443.
12. Pardesi O., Fuzaylov G. Pain Management in Pediatric Burn Patients // J. Burn Care & Research. 2017. № 6 (38). P. 335-347.
13. Kraft R., Herndon D. N., Branski L. K. et al. Optimized fluid management improves outcomes of pediatric burn patients // J. Surgical Research. 2013. № 1 (181). P. 121-128.

References:

1. Alekseenko, S. I. (2006). *Khimicheskie ozhogi pishchevoda u detei: osobennosti dia-gnostiki, lecheniya i profilaktiki oslozhnenii: dis. ... kand. med. nauk.* Sankt-Peterburg. 162.
2. Bocharnikov, E. S., Ponomarev, V. I., Shevchuk, V. I., & Romanchuk, O. V. (2011). Treatment of the chemical injuries of the esophagus in children. *Journal of Pediatric Surgery, Anesthesia and Intensive Care*, (1). 48-50. (In Russ.)
3. Rukevich, S. G., Parshikov, V. V., Batanov, G. B., & Rossokhin, V. F. (2014). Peculiarities of diagnostics and treatment of children's chemical burns of esophagus. *Medical Almanac*, (5 (35)). 190-194. (In Russ.)
4. Lekmanov, A. U., Azovskiy, D. K., Pilyutik, S. F., & Budkevich, L. I. (2018). Intensive care of children with massive burns during the first 24 hours after the injury – results of the interactive survey. *Messenger of Anesthesiology and Resuscitation*, (15(1)). 18-26. DOI:10.21292/2078-5658-2018-15-1-18-26. (In Russ.)

5. Shaibekov, D. R. (2016). Kliniko-laboratornye pokazateli i meditsinskaya pomoshch' detyam s khimicheskimi ozhogami pishchevoda. *Sovremennye tendentsii razvitiya nauki i tekhnologii*, (1-3). 120. (In Russ.)
6. Omurbekov, T. O., & Shaibekov, D. R. (2016). Rasprostranennost' i prichiny ostrykh khimicheskikh ozhgov pishchevoda u detei po materialam GDKB SMP goroda Bishkek (Kyrgyzskaya Respublika). *Sovremennye tendentsii razvitiya nauki i tekhnologii*, (1-3). 90-93. (In Russ.)
7. Evdokimov V. I., & Kourov A. S. (2018). Genesis of research on burn injury (analysis of domestic articles in 2005–2017). *Medico-Biological and Socio-Psychological Problems of Safety in Emergency Situations*, (4). 108-120. DOI:10.25016/2541-7487-2018-0-4-108-120. (In Russ.)
8. Yin, S., Colvin, J., & Behrman, A. (2018). Single-use laundry detergent pack exposures in children under 6 years: a prospective study at US poison control centers. *The Journal of Emergency Medicine*, 55(3), 354-365.
9. Dayakar, M. M., Pai, P. G., Sooranagi, R. P. M., Vijayan, V., & Waheed, A. (2018). Chemical burns of gingiva and its management. *SRM Journal of Research in Dental Sciences*, 9(4), 174.
10. Young, A. E., Davies, A., Bland, S., Brookes, S., & Blazeby, J. M. (2019). Systematic review of clinical outcome reporting in randomised controlled trials of burn care. *BMJ open*, 9(2), e025135.
11. Soussi, S., & Legrand, M. (2016). Hemodynamic coherence in patients with burns. *Best Practice and Research: Clinical Anaesthesiology*, 4 (30). 437-443.
12. Pardesi, O., & Fuzaylov, G. (2017). Pain Management in Pediatric Burn Patients. *J. Burn Care & Research*, (6 (38)). 335-347.
13. Kraft, R., Herndon, D. N., & Branski, L. K. et al. (2013). Optimized fluid management improves outcomes of pediatric burn patients. *J. Surgical Research*, (1 (181)). 121-128.

Работа поступила
в редакцию 14.02.2019 г.

Принята к публикации
18.02.2019 г.

Ссылка для цитирования:

Шайбеков Д. Р. Медицинская помощь детям с химическими ожогами пищевода // Бюллетень науки и практики. 2019. Т. 5. №3. С. 81-85. <https://doi.org/10.33619/2414-2948/40/10>.

Cite as (APA):

Shaibekov, D. (2019). Medical assistance to children with chemical burns of the oesophagus. *Bulletin of Science and Practice*, 5(3), 81-85. <https://doi.org/10.33619/2414-2948/40/10>. (in Russian).